

Polipectomía digital

Dr. W. Armando Briz López



Presentación de una nueva técnica para extirpación de pólipo rectal en niños, que no necesita hospitalización, utilización de instrumental ni medicamentos anestésicos

Inscríbete ahora en nuestros cursos gratis

[Flores de Bach](#)

[Edward Bach y su obra, las Flores de Bach](#)

[Fitoterapia](#)

[Homeopatía](#)

[Terapia por los chakras](#)

[Terapia vibracional holística](#)

[Reflexología](#)

[Cromoterapia](#)

[Ayurveda](#)

[Técnicas Básicas de Yoga](#)

¿Quieres conseguir una beca de hasta 2000 euros para tus estudios?

Para conocer todos los detalles y requisitos de la convocatoria, visita: <http://cursos.enplenitud.com/boletin>

¿Quieres ganar un iPod de 60GB de Apple?

Si vives en los Estados Unidos, haz valer tu opinion y gana un iPod!! Inscríbete ahora en <http://tinyurl.com/7ejn2>

¿Quieres contenido exclusivo para tu móvil, y ser la envidia de todos tus amigos?

Visita ahora <http://tinyurl.com/9fvdt> y descarga los mejores y mas originales ringtones, logos, juegos, videos, contenidos "hot", smileys exclusivos para tu Messenger... ¡y hasta puedes poner tu foto -o la de quien quieras- como fondo de tu móvil!

Descubre ofertas especiales para ti:

¡Lo que estabas buscando, al precio que estabas buscando, te espera en: <http://www.comerciofacil.com/enplenitud/index.htm>

POLIPECTOMIA DIGITAL

Nueva técnica para extirpación de pólipo rectal en niños

W. ARMANDO BRIZ LÓPEZ
SERVICIO DE CIRUGÍA
HOSPITAL DEI NIÑO "Dr. FCO. DE ICAZA BUSTAMANTE"

GUAYAQUIL-ECUADOR
e-mail: abriz@hotmail.com
armandobrizz@yahoo.com

RESUMEN

Se expone una nueva técnica para la extirpación del pólipo rectal en pacientes pediátricos, para lo cual se aprovecho la revisión de los expedientes 660 pacientes que ingresaron al Hospital de Niños Dr. Francisco. Icaza Bustamante (Guayaquil-Ecuador) con diagnostico de POLIPOSIS RECTAL, entre los años de 1985-2005. En el 55%(363 casos) se les realizo POLIPECTOMIA QUIRÚRGICA, bajo anestesia general, por rectosigmoideoscopia; todos necesitaron hospitalización; mientras que el 45%(297 casos) se practico POLIPECTOMIA DIGITAL(a partir de 1996), no necesito hospitalización, ni anestesia general, la intervención se realizo en el consultorio de la consulta externa, su manejo fue ambulatorio, no existió ninguna complicación.

Palabras claves:

Pólipo rectal, Polipectomía digital, Hematoquezia, Polipectomía por rectosigmoideoscopia

INTRODUCCIÓN

Los pólipos constituyen la causa más común de tumor gastrointestinal en edad pediátrica, y es la causa más frecuente de hematoquezia 1 La mayor parte de los pólipos se localizan en el colon 10,11, y la hemorragia rectal es su manifestación clínica inicial 1,6,14,18 por la edad del paciente refiere el familiar, cuando defeca, antes o después acompañando a la misma (materia fecal), existe la presencia de sangre roja rutilante, en otras ocasiones sé prolapsa el pólipo, él diagnostico es simple en este último caso, o si se palpa durante

Inscríbete ahora en nuestros cursos gratis

[Flores de Bach](#)

[Edward Bach y su obra, las Flores de Bach](#)

[Fitoterapia](#)

[Homeopatía](#)

[Terapia por los chakras](#)

[Terapia vibracional holística](#)

[Reflexología](#)

[Cromoterapia](#)

[Ayurveda](#)

[Técnicas Básicas de Yoga](#)

¿Quieres conseguir una beca de hasta 2000 euros para tus estudios?

Para conocer todos los detalles y requisitos de la convocatoria, visita: <http://cursos.enplenitud.com/boletin>

¿Quieres ganar un iPod de 60GB de Apple?

Si vives en los Estados Unidos, haz valer tu opinion y igana un iPod!! Inscríbete ahora en <http://tinyurl.com/7ejn2>

¿Quieres contenido exclusivo para tu móvil, y ser la envidia de todos tus amigos?

Visita ahora <http://tinyurl.com/9fvdt> y descarga los mejores y mas originales ringtones, logos, juegos, videos, contenidos "hot", smileys exclusivos para tu Messenger... ¡y hasta puedes poner tu foto -o la de quien quieras- como fondo de tu móvil!

Descubre ofertas especiales para ti:

¡Lo que estabas buscando, al precio que estabas buscando, te espera en: <http://www.comerciofacil.com/enplenitud/index.htm>

el tacto 6,10,14. El pólipo juvenil explica aproximadamente el 80% de los pólipos en la niñez 2. El pólipo juvenil (retención de moco) es sencillamente un grupo de "lagos" mucoides rodeados de células glandulares aplanadas secretoras de moco; el pólipo juvenil puede representar una malformación hamartomatosa que afecta las glándulas y la lamina propia del intestino, o puede tener un componente inflamatorio subyacente que sella los orificios de las glándulas secretoras de moco, lo que permite la formación de lagos de moco característicos. 1,6-9. Los pólipos linfoides (hiperplasia linfoidea nodular) ocupan el segundo lugar, formando hasta el 15% del grupo 23. En niños con poliposis colónica adenomatosa familiar, se observa pólipos adenomatosos verdaderos con potencial maligno 24,25, pero ocurre en menos del 3% de los niños con pólipos 3. Otro tipo poco común de pólipo en la niñez es el pólipo hamartomatoso asociado con síndrome de Peutz-Jeghers. Todos estos mencionados se engloban dentro de los pólipos hereditarios. La patogénesis de los pólipos juveniles se le atribuyen a varias causas: hereditarias, congénitas, inflamatorias, alérgicas o neoplásicas. La mayoría de los pólipos se presentan durante la primera década de la vida y afectan únicamente el colon 1,2,3,4,5,6,10. Los pólipos juveniles pueden autoamputarse o tener regresión espontánea 19,20. Rara vez existe una mezcla de tipos diferentes de pólipos en un niño 3,4,5,6.

MATERIALES Y MÉTODOS

Fueron revisados los expedientes de 660 pacientes que ingresaron al Hospital de Niños "Dr. Fco. De Icaza Bustamante" o que fueron valorados en la consulta externa, entre los años de 1985-2005, los que presentaban como síntoma principal, sangrado rectal, y diagnóstico final de **Poliposis rectal**. Se valoró la edad, el sexo, su procedencia; si necesitaron hospitalización; tiempo de estancia hospitalaria, en que pacientes se realizó polipectomía por rectoscopia, bajo anestesia general y en quirófano, y en quienes se practicó polipectomía digital en el consultorio de la consulta externa, necesitando solamente guantes estériles y lidocaína al 2% en jalea. Se buscaron las complicaciones de uno u otro procedimiento. Asimismo si el pólipo fue único o múltiple. En todos los casos se realizó estudio histopatológico. Con relación al cuadro

Inscríbete ahora en nuestros cursos gratis

[Flores de Bach](#)

[Edward Bach y su obra, las Flores de Bach](#)

[Fitoterapia](#)

[Homeopatía](#)

[Terapia por los chakras](#)

[Terapia vibracional holística](#)

[Reflexología](#)

[Cromoterapia](#)

[Ayurveda](#)

[Técnicas Básicas de Yoga](#)

¿Quieres conseguir una beca de hasta 2000 euros para tus estudios?

Para conocer todos los detalles y requisitos de la convocatoria, visita: <http://cursos.enplenitud.com/boletin>

¿Quieres ganar un iPod de 60GB de Apple?

Si vives en los Estados Unidos, haz valer tu opinión y gana un iPod!! Inscríbete ahora en <http://tinyurl.com/7ejn2>

¿Quieres contenido exclusivo para tu móvil, y ser la envidia de todos tus amigos?

Visita ahora <http://tinyurl.com/9fvdt> y descarga los mejores y más originales ringtones, logos, juegos, videos, contenidos "hot", smileys exclusivos para tu Messenger... ¡y hasta puedes poner tu foto -o la de quien quieras- como fondo de tu móvil!

Descubre ofertas especiales para ti:

¡Lo que estabas buscando, al precio que estabas buscando, te espera en: <http://www.comerciofacil.com/enplenitud/index.htm>

clínico motivo del ingreso o consulta médica, se graficaron las características del sangrado, tiempo del sangrado, si hubo prolapso o no; si se acompañó de diarrea u otro malestar. Se anotó el tamaño del pólipo. Se trató de encontrar poliposis juvenil y poliposis familiar asociada (síndrome de Peutz-Jeghers, Garner, Turckof.) Finalmente en todos los pacientes estudiados se realizaron exámenes preoperatorios de rutina.

RESULTADOS

El promedio de edad en los casos revisados fue de 5 años, siendo el de mayor edad 12 años y los menores 5 meses (Cuadro 1). El 30% de estos pacientes fueron de procedencia Rural, mientras que el 70% del medio urbano (Fig. 1). Con relación al sexo no hubo diferencia, se encontró el mismo porcentaje en ambos grupos. El 55% del total de pacientes fueron hospitalizados y se le realizó **polipectomía por rectosigmoideoscopia**, bajo anestesia general. Mientras que el 45% se practica polipectomía digital, no se requirió hospitalización, su manejo fue ambulatorio, y la intervención se efectuó en el consultorio de la consulta externa de cirugía general del hospital (Fig. 2,3). En los pacientes hospitalizados el menor tiempo de estancia hospitalaria fue de 2 días, el promedio 4 días y el mayor 17 días. En ninguno de los expedientes revisados se encontró **Poliposis familiar hereditaria o familiar** (Peutz-Jeghers-Turckof-Garner). En el 100% de los pacientes el pólipo fue único y localizado en la región rectosigmoidea (Fig. 4 y 5). En el 2% de los pacientes estudio histopatológico de la tumefacción fue de **pólipo linfoide** (hiperplasia linfoide nodular). Solamente el 2% fue de **Adenoma polipoideo** y el 96 % el fue de **Pólipo rectal juvenil** (Fig. 6) Con relación a la sintomatología, el 74% presentó Hematoquezia (sangre roja rutilante que acompañó a la materia fecal, mientras que el 26% rectorragia o enterorragia (heces mezcladas con sangre) (Fig. 7). El tiempo de sangrado menor, de 24 horas, promedio de 4 meses y mayor de 2 años. En ningún paciente se encontró asociado otra sintomatología. El cesé espontáneo del sangrado rectal, no se encontró. El tamaño del pólipo fue directamente proporcional a la edad del paciente, el pólipo de mayor tamaño fue de 3.5x3x3 cm. aproximadamente, en un niño de 12 años de

Inscríbete ahora en nuestros cursos gratis

[Flores de Bach](#)

[Edward Bach y su obra, las Flores de Bach](#)

[Fitoterapia](#)

[Homeopatía](#)

[Terapia por los chakras](#)

[Terapia vibracional holística](#)

[Reflexología](#)

[Cromoterapia](#)

[Ayurveda](#)

[Técnicas Básicas de Yoga](#)

¿Quieres conseguir una beca de hasta 2000 euros para tus estudios?

Para conocer todos los detalles y requisitos de la convocatoria, visita: <http://cursos.enplenitud.com/boletin>

¿Quieres ganar un iPod de 60GB de Apple?

Si vives en los Estados Unidos, haz valer tu opinion y igana un iPod!! Inscríbete ahora en <http://tinyurl.com/7ejn2>

¿Quieres contenido exclusivo para tu móvil, y ser la envidia de todos tus amigos?

Visita ahora <http://tinyurl.com/9fvdt> y descarga los mejores y mas originales ringtones, logos, juegos, videos, contenidos "hot", smileys exclusivos para tu Messenger... ¡y hasta puedes poner tu foto -o la de quien quieras- como fondo de tu móvil!

Descubre ofertas especiales para ti:

¡Lo que estabas buscando, al precio que estabas buscando, te espera en: <http://www.comerciofacil.com/enplenitud/index.htm>

edad, mientras que en el de 5 meses de edad, su tamaño fue de 6 mm. El prolapso rectal se presentó en el 18% de los pacientes. (Fig. 8)

DISCUSIÓN

Se revisaron todos los casos clínicos que egresaron del hospital durante los últimos 20 años (1985-2005) con diagnóstico de pólipo rectal, siendo en la mayoría único, y localizado en la región rectosigmoidea. En ninguno de los dos procedimientos (**colonoscopia flexible o rígida y polipectomía digital (Fig. 8)**) hubo complicación alguna posterior a la extirpación del pólipo. No se encontró ningún caso de Poliposis hereditaria juvenil. En ningún paciente fue necesario la Laparotomía o colotomía para extirpar el pólipo. El síntoma motivo de la interconsulta en la mayoría de los casos fue hematoquezia o enterorragia. En el momento en que se trata de realizar el diagnóstico por medio del tacto rectal, **SIMULTÁNEAMENTE SE REALIZA EL TRATAMIENTO** siendo este **el verdadero objetivo de este trabajo**, ya que el pólipo juvenil tiene un pedículo alargado y estrecho, durante el tacto rectal, se imprime al dedo una rotación suave, y podrá percibirse en la cara posterior y lateral, una pequeña tumefacción redondeada, que puede engancharse con relativa facilidad y extirparse (**POLIPECTOMIA DIGITAL**), provocándose un escaso sangrado que cesa espontáneamente. Este sangrado se ha logrado visualizar por vía endoscópica en paciente tomados al azar, el mismo que cesa en un promedio de 4 a 6 minutos, formándose un coágulo. Asimismo el pequeño resto del pedículo remanente se ha comprobado por vía endoscópica, que se reabsorbe en su totalidad, quedando completamente lisa la mucosa rectal al cuarto día aproximadamente. Ninguno de los pacientes a los que se le realizó polipectomía digital necesitaron preparación previa en relación a enemas o lavados rectales, ni la administración de ninguna medicación. Dos fueron los únicos requisitos previos, el sangrado rectal como síntoma y pruebas de coagulación normales. Posterior a la extirpación del pólipo, los pacientes fueron dados de alta y controlados ambulatoriamente. Todo este procedimiento se realizó en el consultorio de la consulta externa, solo se necesitó guantes estériles y lidocaina al 2% sin epinefrina en jalea.

Inscríbete ahora en nuestros cursos gratis

[Flores de Bach](#)

[Edward Bach y su obra, las Flores de Bach](#)

[Fitoterapia](#)

[Homeopatía](#)

[Terapia por los chakras](#)

[Terapia vibracional holística](#)

[Reflexología](#)

[Cromoterapia](#)

[Ayurveda](#)

[Técnicas Básicas de Yoga](#)

¿Quieres conseguir una beca de hasta 2000 euros para tus estudios?

Para conocer todos los detalles y requisitos de la convocatoria, visita: <http://cursos.enplenitud.com/boletin>

¿Quieres ganar un iPod de 60GB de Apple?

Si vives en los Estados Unidos, haz valer tu opinión y gana un iPod!! Inscríbete ahora en <http://tinyurl.com/7ejn2>

¿Quieres contenido exclusivo para tu móvil, y ser la envidia de todos tus amigos?

Visita ahora <http://tinyurl.com/9fvdt> y descarga los mejores y más originales ringtones, logos, juegos, videos, contenidos "hot", smileys exclusivos para tu Messenger... ¡y hasta puedes poner tu foto -o la de quien quieras- como fondo de tu móvil!

Descubre ofertas especiales para ti:

¡Lo que estabas buscando, al precio que estabas buscando, te espera en: <http://www.comerciofacil.com/enplenitud/index.htm>

El tratamiento reportado en la literatura médica mundial hasta el momento actual, es el de la **POLIPECTOMIA COLONOSCOPICA FLEXIBLE O RIGIDA**, bajo anestesia general 1,6,14,18, 20,21,22.

El objetivo principal de la presentación de este trabajo, es demostrar que con la realización de la POLIPECTOMIA DIGITAL, no se requiere hospitalización, trauma anestésico-quirúrgico, gastos económicos por la cirugía y hospitalización. La polipectomía digital, es ambulatoria, solo se necesitan guantes estériles, lidocaina en jalea; todo el procedimiento tarda de 10 a 15 segundos aproximadamente; el sangrado es escaso, no encontré ninguna complicación. Como antes lo comente en la introducción, el resto del pedículo se reabsorbe y el sangrado escaso cesa espontáneamente. Como es obvio solo se podrá realizar la Polipectomía Digital en los casos cuya localización sea rectosigmoidea 10,11. Cuando el pólipo este por arriba del sigmoide, el cirujano deberá elegir el procedimiento más adecuado o con el que este más familiarizado 1,6,14. El primer paciente en el que se realizó la extirpación del pólipo, usando este procedimiento, **fue en Diciembre/1996**, cuando al realizar el tacto rectal en un paciente con hematoquezia, "en forma accidental engancho el pólipo y al retirar la mano la tumoración se vino conmigo". A partir de este momento en todos los pacientes con sospecha de pólipo rectal, estoy realizando esta técnica. La polipectomía digital es un método seguro, no invasivo, con costo mínimo, en el que no se debe tener miedo del sangrado, cesa espontáneamente en pocos minutos, no hay recidivas, **debe o puede ser considerado como una opción de tratamiento, sobre todo en nuestros hospitales tercer mundistas, donde nuestros pacientes son pobres y los recursos institucionales son limitados. (Cuadro No 2)**. Yo no recomendaría a un médico general o pediatra que realice este procedimiento en su consultorio, solamente deberá ser hecho por un cirujano capaz, en un medio hospitalario que cuente con recursos necesarios para solucionar cualquier complicación, que hasta el momento no se ha presentado.

Invito a todos los cirujanos pediatras, que prueben esta técnica sencilla, que no provoca ninguna complicación, no necesita hospitalización, no requiere de anestesia general y el costo es ínfimo.

Inscríbete ahora en nuestros cursos gratis

[Flores de Bach](#)

[Edward Bach y su obra, las Flores de Bach](#)

[Fitoterapia](#)

[Homeopatía](#)

[Terapia por los chakras](#)

[Terapia vibracional holística](#)

[Reflexología](#)

[Cromoterapia](#)

[Ayurveda](#)

[Técnicas Básicas de Yoga](#)

¿Quieres conseguir una beca de hasta 2000 euros para tus estudios?

Para conocer todos los detalles y requisitos de la convocatoria, visita: <http://cursos.enplenitud.com/boletin>

¿Quieres ganar un iPod de 60GB de Apple?

Si vives en los Estados Unidos, haz valer tu opinion y igana un iPod!! Inscríbete ahora en <http://tinyurl.com/7ejn2>

¿Quieres contenido exclusivo para tu móvil, y ser la envidia de todos tus amigos?

Visita ahora <http://tinyurl.com/9fvdt> y descarga los mejores y mas originales ringtones, logos, juegos, videos, contenidos "hot", smileys exclusivos para tu Messenger... ¡y hasta puedes poner tu foto -o la de quien quieras- como fondo de tu móvil!

Descubre ofertas especiales para ti:

¡Lo que estabas buscando, al precio que estabas buscando, te espera en: <http://www.comerciofacil.com/enplenitud/index.htm>

REFERENCIAS BIBLIOGRÁFICA

- 1.- Maestre JR: The changing pattern of juvenile polyps. Am Gastroenterol 81:312-314, 1986.
- 2.- Holgersosn LO, Mossberg SM, Miller RE: Colonoscope for rectal bleeding in childhood. J Pediatr Surg 13:83-85, 1978
- 3.- Cronstedt J, Carling L, Vestergaard P: Endoscopic polypectomy in the gastrointestinal tract. Act Med Scand 210:187-192, 1981.
- 4.- Holgersen LO, Miller RE, Zintel HA: Juvenile polyps of the colon. Surgery 69:288-293, 1971.
- 5.- Euler AR, Seibert JJ: The role sigmoidoscopy, radiographs, and colonoscopy the diagnostic evaluation of pediatric age patients with suspected juvenile polyps. J Pediatr Surg 16:500-502, 1981.
- 6.- Cucchiara S, Guandalini S, Staino A, et al<: Sigmoidoscopy, colonoscopy, and radiology in the evaluation of children with rectal bleeding. J Pediatr Gastroentrol Nutr 2:667-671, 1983.
- 7.- Goodman ZD, Yardley JH, Milligan FD: Pathogenesis of clonic polyps in multiple juvenile polyposis. Report of case associated with gastric polyps and carcinoma of rectum. Cancer 43:1906-1913, 1979.
- 8.- Louw JH: Polyid lesions of the large bowel in children with particular reference to benign lymphoid polyposis. J Pediatr Surg 3:195-209, 1968
- 9.- SimpsonJS, Mancer JFK, Adeyemi SD: Villus adenoma of rectum: A rare tumor in childhood. J Pediatr Surg 13:513-516, 1978.
- 10.- Stemper TJ, Kent TH, Summers RW: Juvenile polyposis and gastrointestinal carcinoma. Ann Intern Med 83: 636-646, 1975.
- 11.- Velcek FT, Coopersmith IS, Chen CK, et al: Familial juvenile adenomatous polyposis. J Pediatr Sug 11:781-787, 1976.
- 12.- Atwell JD, Burge D, Wright D: Nodular lymphoid hyperplasia of the intestinal tract in infancy and childhood. J Pediatr Surg 20:25-29, 1985.
- 13.- Takai S, Yamamura M, Skaguchi M, et al: Carcinoma of the colon in children: Report of case and review of literature Jpn J Surg 18:341-345, 1988.
- 14.- Hassall E, Barclay GN, Ament ME: Colonoscopy in childhood. Pediatrics 73:594-599, 1984.
- 15.- Holgerson LO, Mossberg SM, Miller RE: Colonoscope for rectalbleeding in childhood. J Pediatr Surg 13:83-85, 1978.
- 16.- Douglas JR, Campbell CA, Salisbury DM, et

Inscríbete ahora en nuestros cursos gratis

[Flores de Bach](#)

[Edward Bach y su obra, las Flores de Bach](#)

[Fitoterapia](#)

[Homeopatía](#)

[Terapia por los chakras](#)

[Terapia vibracional holística](#)

[Reflexología](#)

[Cromoterapia](#)

[Ayurveda](#)

[Técnicas Básicas de Yoga](#)

¿Quieres conseguir una beca de hasta 2000 euros para tus estudios?

Para conocer todos los detalles y requisitos de la convocatoria, visita: <http://cursos.enplenitud.com/boletin>

¿Quieres ganar un iPod de 60GB de Apple?

Si vives en los Estados Unidos, haz valer tu opinión y gana un iPod!! Inscríbete ahora en <http://tinyurl.com/7ejn2>

¿Quieres contenido exclusivo para tu móvil, y ser la envidia de todos tus amigos?

Visita ahora <http://tinyurl.com/9fvdt> y descarga los mejores y más originales ringtones, logos, juegos, videos, contenidos "hot", smileys exclusivos para tu Messenger... ¡y hasta puedes poner tu foto -o la de quien quieras- como fondo de tu móvil!

Descubre ofertas especiales para ti:

¡Lo que estabas buscando, al precio que estabas buscando, te espera en: <http://www.comerciofacil.com/enplenitud/index.htm>

al: Colonoscopi polypectomy in children Br Med J 281:1386-1387, 1980.

17. - Rozen P, Baratz M: Familial juvenile colonic polyposis with associated colon cancer . Cancer 49: 1500-1503, 1982.

18. - Cucchiara S, Guandalini S, Staino A, et al<: Sigmoidoscopy, colonoscopy, and radiology in the evaluation of children with rectal bleeding. J Pediatr Gastroenterol Nutr 2:667-671, 1983.

19. - Nelson EW, Rodgers BM, Zawatsky L: Endoscopic appearance of autoamputated polyps in juvenile polyposis coli. J Pediatr Surg 12:773-776, 1977.

20. - Holgerson LO, Mossberg SM, Miller RE: Colonoscope for rectalbleeding in childhood. J Pediatr Surg 13:83-85, 1978.

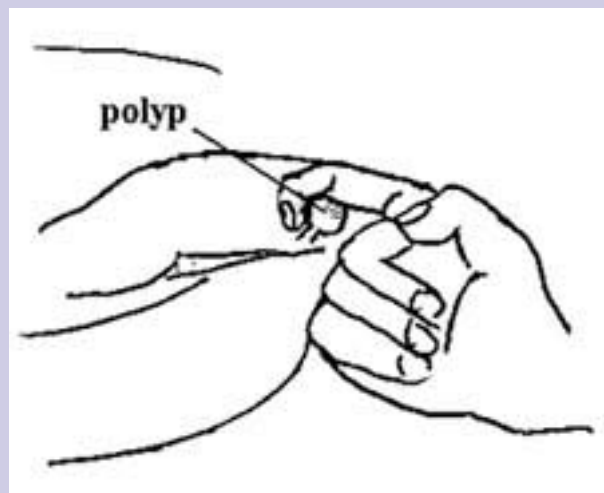
21.- Douglas JR, Campbell CA, Salisbury DM, et al: Colonoscopic polypectomy in children Br Med J 281:1386-1387, 1980.

22.- Hassall E, Barclay GN, Ament ME: Colonoscopy in childhood Pediatrics 73:594-599, 1984.

23.- Atwell JD, Burge D, Wright D: Nodular lymphoid hyperplasia of the intestinal tract in Infancy and childhood. J Pediatr Surg 20: 25-29, 1985.

24.- Takai S, Yamamura M, Skaguchi M, et al: Carcinoma of the colon in children: Report of case and review of literature Jpn J Surg 18:341- 345, 1988.

25.- Andersson A, Bergdahl L: Carcinoma of the colon in children: A report of six new cases and review of the literature. J Pediatr Surg 11:967-971, 1976.



Inscríbete ahora en nuestros cursos gratis

[Flores de Bach](#)

[Edward Bach y su obra, las Flores de Bach](#)

[Fitoterapia](#)

[Homeopatía](#)

[Terapia por los chakras](#)

[Terapia vibracional holística](#)

[Reflexología](#)

[Cromoterapia](#)

[Ayurveda](#)

[Técnicas Básicas de Yoga](#)

¿Quieres conseguir una beca de hasta 2000 euros para tus estudios?

Para conocer todos los detalles y requisitos de la convocatoria, visita: <http://cursos.enplenitud.com/boletin>

¿Quieres ganar un iPod de 60GB de Apple?

Si vives en los Estados Unidos, haz valer tu opinion y igana un iPod!! Inscríbete ahora en <http://tinyurl.com/7ejn2>

¿Quieres contenido exclusivo para tu móvil, y ser la envidia de todos tus amigos?

Visita ahora <http://tinyurl.com/9fvdtd> y descarga los mejores y mas originales ringtones, logos, juegos, videos, contenidos "hot", smileys exclusivos para tu Messenger... ¡y hasta puedes poner tu foto -o la de quien quieras- como fondo de tu móvil!

Descubre ofertas especiales para ti:

¡Lo que estabas buscando, al precio que estabas buscando, te espera en: <http://www.comerciofacil.com/enplenitud/index.htm>

ESQUEMA No 1: EXTIRPACION MANUAL DEL POLIPO RECTAL

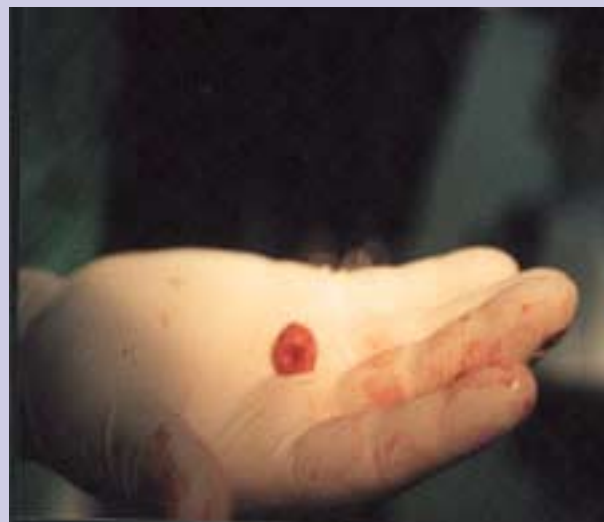

FOTO No 1: POLIPO RECTAL INMEDIATAMENTE DESPUES DE SER EXTIRPADO

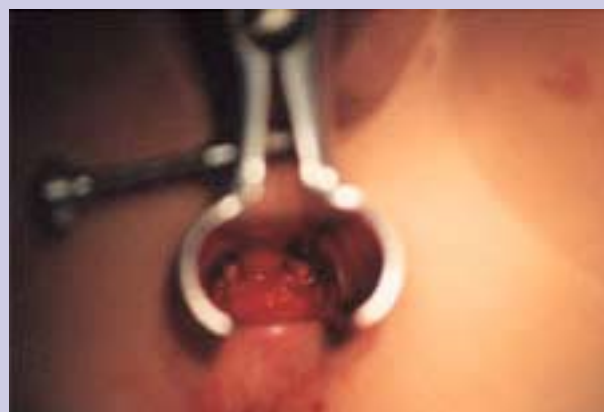

FOTO No 2: Cese espontáneo del sangrado en el pediculo Residual a los 4 minutos



Inscríbete ahora en nuestros cursos gratis

[Flores de Bach](#)

[Edward Bach y su obra, las Flores de Bach](#)

[Fitoterapia](#)

[Homeopatía](#)

[Terapia por los chakras](#)

[Terapia vibracional holística](#)

[Reflexología](#)

[Cromoterapia](#)

[Ayurveda](#)

[Técnicas Básicas de Yoga](#)

¿Quieres conseguir una beca de hasta 2000 euros para tus estudios?

Para conocer todos los detalles y requisitos de la convocatoria, visita: <http://cursos.enplenitud.com/boletin>

¿Quieres ganar un iPod de 60GB de Apple?

Si vives en los Estados Unidos, haz valer tu opinion y igana un iPod!! Inscríbete ahora en <http://tinyurl.com/7ejn2>

¿Quieres contenido exclusivo para tu móvil, y ser la envidia de todos tus amigos?

Visita ahora <http://tinyurl.com/9fvdt> y descarga los mejores y mas originales ringtones, logos, juegos, videos, contenidos "hot", smileys exclusivos para tu Messenger... ¡y hasta puedes poner tu foto -o la de quien quieras- como fondo de tu móvil!

Descubre ofertas especiales para ti:

¡Lo que estabas buscando, al precio que estabas buscando, te espera en: <http://www.comerciofacil.com/enplenitud/index.htm>

DESTINO DE PACIENTES

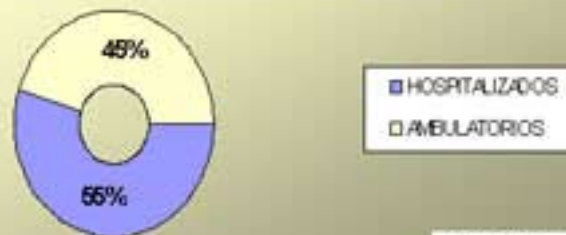


FIGURA 2

TIPO DE INTERVENCIÓN QUIRÚRGICA

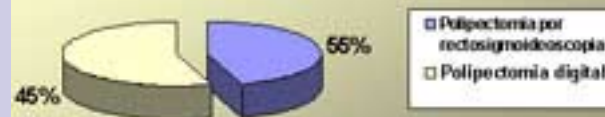

FIGURA 3

POLIPO RECTAL ÚNICO

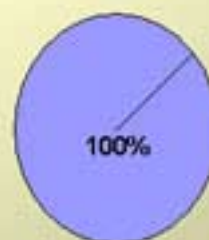


FIGURA 4

LOCALIZACIÓN ANATÓMICA

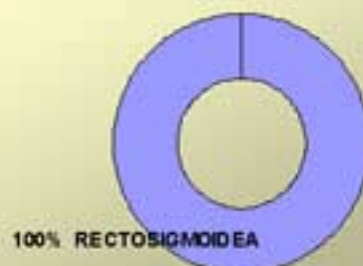

FIGURA 5

Inscríbete ahora en nuestros cursos gratis

[Flores de Bach](#)

[Edward Bach y su obra, las Flores de Bach](#)

[Fitoterapia](#)

[Homeopatía](#)

[Terapia por los chakras](#)

[Terapia vibracional holística](#)

[Reflexología](#)

[Cromoterapia](#)

[Ayurveda](#)

[Técnicas Básicas de Yoga](#)

¿Quieres conseguir una beca de hasta 2000 euros para tus estudios?

Para conocer todos los detalles y requisitos de la convocatoria, visita: <http://cursos.enplenitud.com/boletin>

¿Quieres ganar un iPod de 60GB de Apple?

Si vives en los Estados Unidos, haz valer tu opinion y igana un iPod!! Inscríbete ahora en <http://tinyurl.com/7ejn2>

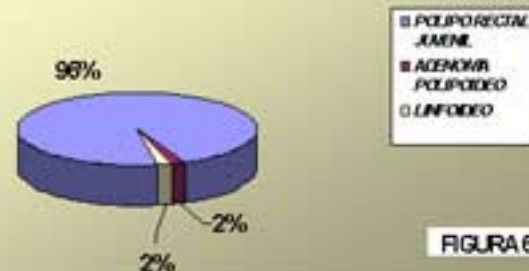
¿Quieres contenido exclusivo para tu móvil, y ser la envidia de todos tus amigos?

Visita ahora <http://tinyurl.com/9fvdt> y descarga los mejores y mas originales ringtones, logos, juegos, videos, contenidos "hot", smileys exclusivos para tu Messenger... ¡y hasta puedes poner tu foto -o la de quien quieras- como fondo de tu móvil!

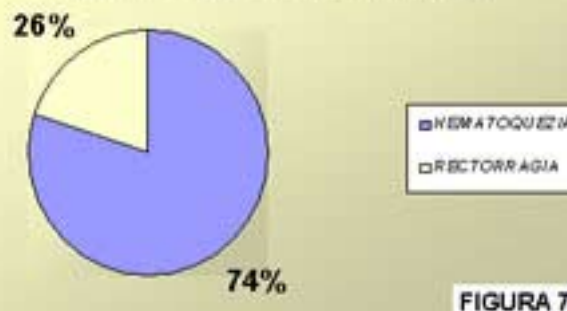
Descubre ofertas especiales para ti:

¡Lo que estabas buscando, al precio que estabas buscando, te espera en: <http://www.comerciofacil.com/enplenitud/index.htm>

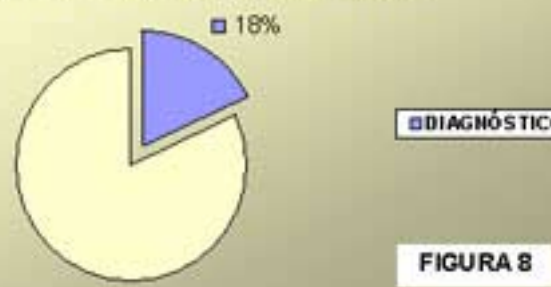
DIAGNOSTICO HISTOPATOLOGICO



SANGRADO RECTAL



PROLAPSO RECTAL



CUADRO No 1

PROMEDIO DE EDADES		
MENOR EDAD	PROMEDIO DE EDAD	MAYOR EDAD
5 meses	5 años	12 años

Inscríbete ahora en nuestros cursos gratis

[Flores de Bach](#)

[Edward Bach y su obra, las Flores de Bach](#)

[Fitoterapia](#)

[Homeopatía](#)

[Terapia por los chakras](#)

[Terapia vibracional holística](#)

[Reflexología](#)

[Cromoterapia](#)

[Ayurveda](#)

[Técnicas Básicas de Yoga](#)

¿Quieres conseguir una beca de hasta 2000 euros para tus estudios?

Para conocer todos los detalles y requisitos de la convocatoria, visita: <http://cursos.enplenitud.com/boletin>

¿Quieres ganar un iPod de 60GB de Apple?

Si vives en los Estados Unidos, haz valer tu opinion y igana un iPod!! Inscríbete ahora en <http://tinyurl.com/7ejn2>

¿Quieres contenido exclusivo para tu móvil, y ser la envidia de todos tus amigos?

Visita ahora <http://tinyurl.com/9fvdt> y descarga los mejores y mas originales ringtones, logos, juegos, videos, contenidos "hot", smileys exclusivos para tu Messenger... ¡y hasta puedes poner tu foto -o la de quien quieras- como fondo de tu móvil!

Descubre ofertas especiales para ti:

¡Lo que estabas buscando, al precio que estabas buscando, te espera en: <http://www.comerciofacil.com/enplenitud/index.htm>

CUADRO No 2 RELACION TIPO DE INTERVENCIÓN – HOSPITALIZACION - ANESTESIA -COSTOS

INTERVENCIÓN	PACIENTES	%	PROMEDIO DE HOSPITALIZACION	ANESTESIA GENERAL	COMPLICACIONES	*COSTOS (EN USD)
Polipectomía rectoscopia	363	55	4 días	SI	0	\$ 485.
Polipectomía digital	297	45	0	NO	0	\$ 19.
TOTAL	660 (total)	100			0	

*Dolarización en Ecuador desde enero 2000.